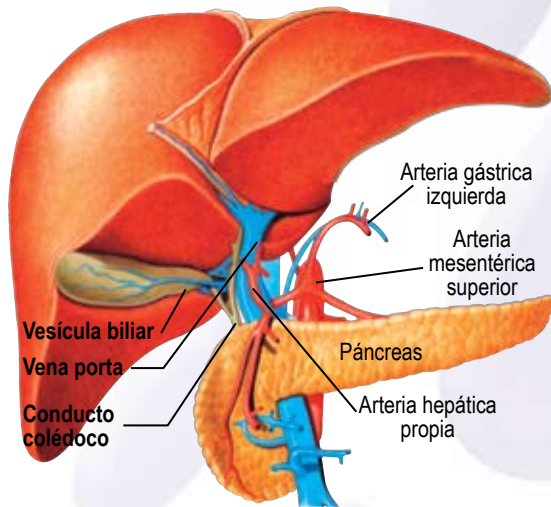


# CIRROSIS HEPÁTICA

La cirrosis Hepática es una enfermedad crónica progresiva que consiste en la muerte del tejido hepático normal, que es sustituido por un tejido fibroso o cicatricial desorganizado incapaz de ejercer las funciones del hígado. Los hepatocitos (células funcionales del hígado) pierden su arquitectura normal, y el lobulillo hepático se convierte en un conglomerado de células y tejido fibroso. Esta pérdida de estructura del lobulillo lo incapacita para realizar sus funciones (metabolización de sustancias, depósito de glucosa, producción de proteínas y factores de coagulación) por lo que el cuadro clínico de la cirrosis es muy amplio. Entre las causas que pueden provocar cirrosis en un hígado normal se pueden mencionar: alcoholismo, virus de la hepatitis B y C, cirrosis biliar primaria, fibrosis quística del páncreas, estenosis de las vías biliares, obstrucción venosa del hígado, drogas que dañen el hígado, hemocromatosis, enfermedad de Wilson y déficit de  $\alpha_1$  antitripsina entre otras enfermedades.



HEPATOCITOS DE HÍGADO NORMAL



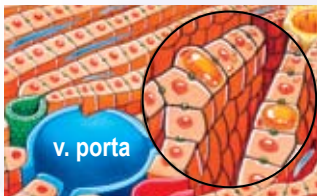La estructura normal del hígado está conformada por la vena central que transporta sangre, nutrientes y desechos al hígado y los vuelca en los sinusoides. Los sinusoides son conductos que transportan la sangre manteniéndola en contacto con las células. La arteria hepática lleva al hígado sangre oxigenada. El conducto biliar transporta la bilis producida por el hígado.

HÍGADO ALCOHÓLICO



En esta ilustración puede apreciarse la acumulación de triglicéridos como globos de grasa que comprimen el núcleo y las estructuras citoplasmáticas de los hepatocitos. El engrosamiento fibrótico de la pared de la vena central de los acinos, suele ser el signo característico del hígado alcohólico.

ESTEATOSIS

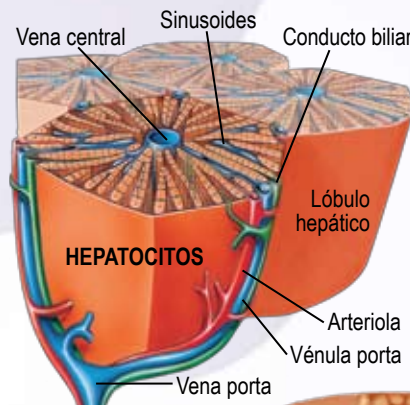


La ilustración nos muestra las características del llamado hígado graso (esteatosis). En este caso es de especial importancia visualizar el agrandamiento en el círculo marcado en el dibujo, que muestra la forma en que los triglicéridos se acumulan como grandes globos grasos, que comprimen el núcleo de los hepatocitos y las estructuras citoplasmáticas.

## HÍGADO NORMAL

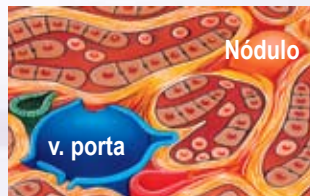El hígado cumple diversas funciones, todas muy importantes. Entre ellas se deben nombrar: producción de **bilis**, necesaria para la digestión de los alimentos; formación de **glucógeno** y su conversión en glucosa cuando el organismo necesita mayor energía; **eliminación de hormonas** como la insulina; **síntesis** de: **proteínas** (albúmina), **factores de coagulación**, de **colesterol** y producción de **triglicéridos**; **neutraliza** toxinas como la mayoría de los metabolitos de los fármacos y es **depósito** de sustancias como la **vitamina B12**, el hierro, el cobre y principalmente de **glucosa** en forma de glucógeno.

Ampliación de los lóbulos hepáticos con la descripción de los elementos que los integran.



El hígado es el órgano encargado de la desintoxicación del cuerpo (entre otras funciones) por lo cual su funcionamiento óptimo es esencial para la vida del ser humano. Varios agentes pueden lesionarlo, entre ellos el alcohol es la causa más común de daño hepático seguido por los virus que producen hepatitis. Al principio el hígado se inflama y aumenta de tamaño, se acumula grasa (esteatosis hepática) y esto hace que su funcionamiento sea menos adecuado. Estos cambios son reversibles si el estímulo que los ha provocado desaparece. De no ser así los hepatocitos (las células que forman el hígado) van degenerándose y muriendo, hasta ser sustituidos por tejido cicatricial: ésta es la etapa denominada de cirrosis.

HEPATOCITOS DE HÍGADO CIRRÓTICO



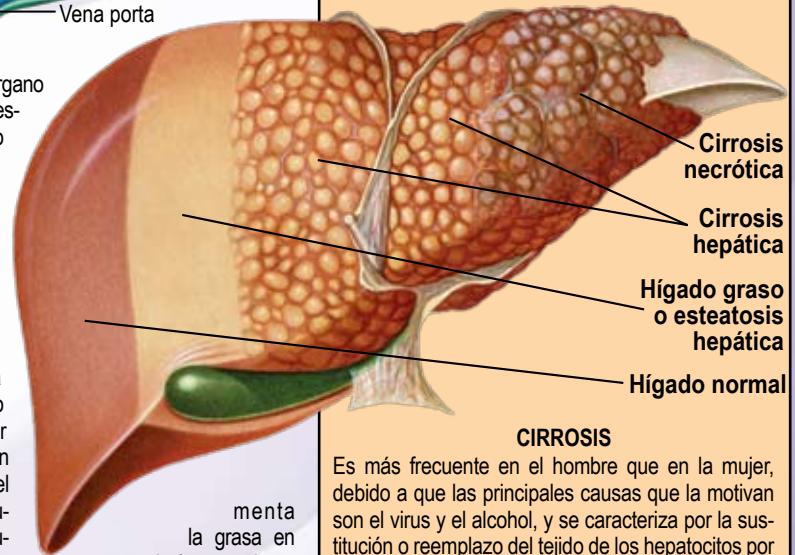
En la cirrosis se produce el engrosamiento fibrótico de la vena central y el espacio de Disse se llena de colágeno. Los tejidos fibrosos interfieren en el intercambio a través de dichos espacios obstruyendo la circulación. Finalmente el tejido fibroso encierra grupos de hepatocitos que mueren y también otros que están en etapa de regeneración.

## HÍGADO GRASO, CIRROSIS HEPÁTICA Y CIRROSIS NECRÓTICA

### HÍGADO GRASO O ESTEATOSIS

En la esteatosis el hígado acumula cantidades anormales de grasas, en forma de triglicéridos en el citoplasma de los hepatocitos.

Existen dos tipos de esteatosis: la **microvacuolar** y la **macrovacuolar**. En el tipo microvacuolar, por lo general, se trata de un daño agudo en el que las **vacuolas grasas que se encuentran en el citoplasma** del hepatocito no presentan desplazamiento del núcleo. En el tipo macrovacuolar, que presenta un daño crónico, **el hepatocito está ocupado por una única vacuola grasa**, que desplaza el citoplasma y el núcleo del hepatocito hacia fuera.



### CIRROSIS

Es más frecuente en el hombre que en la mujer, debido a que las principales causas que la motivan son el virus y el alcohol, y se caracteriza por la sustitución o reemplazo del tejido de los hepatocitos por tejido fibroso, luego del proceso de inflamación.

La cirrosis hepática se suele clasificar de acuerdo con el tamaño de los nódulos. Es **micronodular** cuando los nódulos son de un tamaño inferior a 3 mm de diámetro, **macronodular** cuando exceden este tamaño, y la forma mixta que está integrada por grandes y pequeños nódulos.

La acumulación de tejido cicatricial puede incrementarse con el paso del tiempo. Finalmente, la proliferación celular anormal puede llevar al carcinoma hepatocelular, denominado también cáncer de hígado.

### CIRROSIS NECRÓTICA

Está caracterizada por la muerte del tejido (necrosis) que envuelve todos los lóbulos hepáticos, con colapso del armazón reticular, formando escaras de gran tamaño. También se encuentra regeneración de nódulos muy grandes. Puede desarrollarse como consecuencia de una necrosis isquémica, o necrosis viral o tóxica.